

Was wissen wir über das Schmerzempfinden von Patienten im Wachkoma?

Carl Hermann Lücking
Neurologische Universitätsklinik, Freiburg i. Br.



Vortrag, Österreichische Wachkoma Gesellschaft, Wien, 24.10.2003

Wachkoma - Coma vigile

„Wachkoma“ ist wie Coma vigile zwar das Kardinalsymptom, aber eben nur EIN Symptom des apallischen SYNDROMS

„Wachkoma“ wird im Gegensatz zum Apallischen Syndrom international nicht verstanden

Empfehlung:

Apallisches Syndrom im deutschsprachigen Raum

Persistent Vegetative State im internationalen Gebrauch, da
inzwischen fest etabliert

Vegetative State

vegetate - to live a merely physical life, devoid of intellectual activity or social intercourse

vegetative - an organic body capable of growth and development but devoid of sensation and thought

(Oxford English Dictionary)

Apallisches Syndrom - Persistent Vegetative State

Fehlende Wahrnehmung von sich selbst und der Umgebung,
fehlender Kontakt mit der Umgebung

Keine konstanten, reproduzierbaren, willkürlichen oder zielgerichteten
Reaktionen auf äußere Reize

Kein Hinweis auf Sprachproduktion oder Sprachverständnis

Zeitweilige Wachheit im Rahmen von Schlaf- und Wachphasen

Erhaltene Hirnstammfunktionen und diencephale autonome Funktionen

Hirnstamm- und spinale Reflexe können partiell erhalten sein

Inkontinenz der Harnblase und des Mastdarms

Multi-Society Task Force on PVS 1994

Quality Standards Subcommittee, AAN 1995

Vegetative State

(AAN 1995)

Complete unawareness of the self and the environment

Sleep-wake cycles

Complete or partial preservation
of hypothalamic function and
of brainstem autonomic function

Vegetative State (cont'd)

(AAN 1995)

Intermittent wakefulness manifested

- by the presence of sleep-wake cycles (**awake**)
- by no evidence of awareness of self or the environment and inability to interact with others (**not aware**)

No evidence

of sustained, reproducible, purposeful, or voluntary behavioral responses to visual, auditory, tactile, or noxious stimuli

No evidence of language comprehension or expression

Vegetative State (cont'd)

(AAN 1995)

Sufficiently preserved hypothalamic and brainstem autonomic functions to permit survival with medical and nursing care

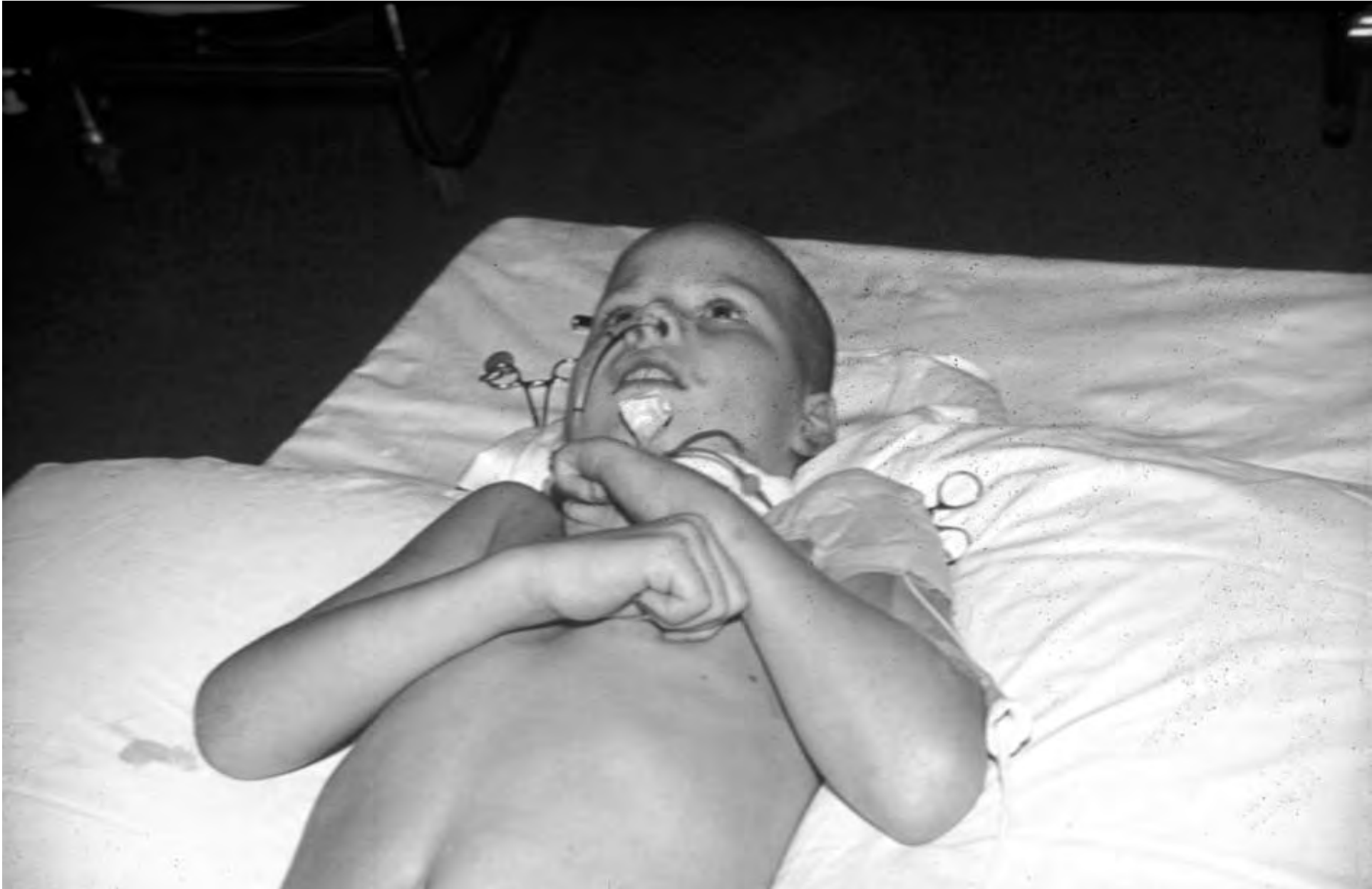Variably preserved cranial reflexes

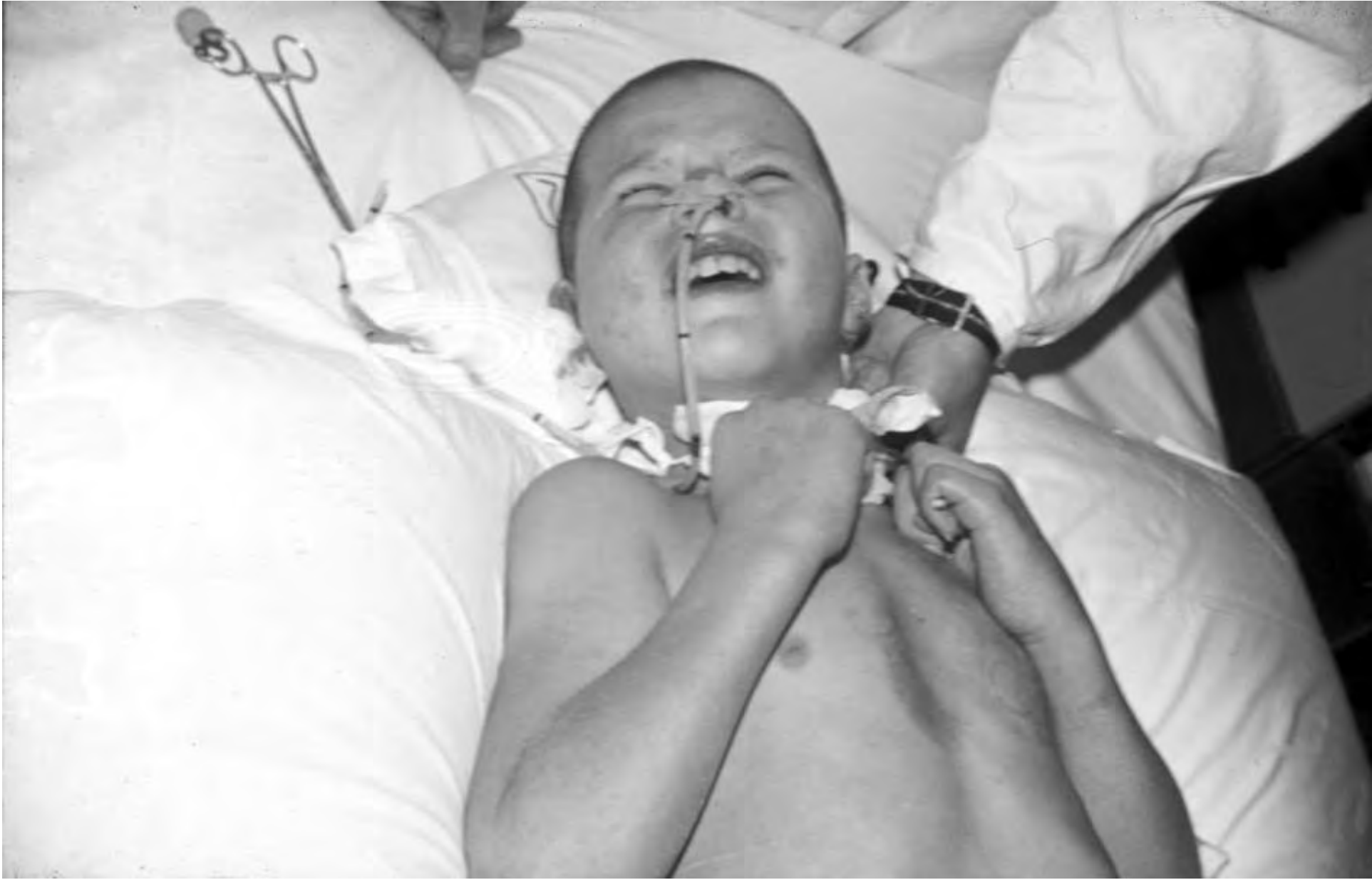(pupillary, oculocephalic, corneal, vestibulo-ocular, gag)

Variably preserved spinal reflexes

Incontinence of bowel and bladder

Was wissen wir über das Schmerzempfinden
von Patienten im Apallischen Syndrom?





Activation of a residual cortical network during painful stimulation in long-term postanoxic vegetative state: a ^{15}O -H $_2\text{O}$ PET study

J. Kassubek, F.D. Juengling, T. Els, J. Spreer, M. Herpers, T. Krause, E. Moser, C.H. Lüking - Neurologie, Neuroradiologie, Nuklearmedizin; Freiburg i. Br.

J. of the Neurological Sciences 212 (2003) 85 - 91

Einleitung

- ➔ Nach globaler cerebraler Hypoxie kann es zu zerebralen Defektzuständen bis hin zum apallischen Syndrom (persistent vegetative state, PVS) kommen
- ➔ Die kortikale Aktivierbarkeit bei PVS-Patienten ist im klinischen Alltag schwer faßbar
- ➔ Insbesondere die Frage der zentralen (bewußten) Schmerzwahrnehmung wird bei PVS-Patienten kontrovers diskutiert

Ziel der Studie

- ➔ Untersuchung der zentralen Verarbeitung von peripheren Schmerzen bei Patienten mit klinisch gesichertem apallischem Syndrom

Methodik

Patienten:

- ➡ 7 Patienten im klinisch gesichertem PVS* nach prolongierter zerebraler Hypoxie (*Kriterien: Quality Standards Subcommittee der American Association of Neurology, AAN)
- ➡ Studie genehmigt durch die Ethikkommission der Universität Freiburg
- ➡ Med-SEP oder NLG zum Ausschluß einer peripheren Störung der Reizleitung

	Patient 1	Patient 2	Patient 3	Patient 4	Patient 5	Patient 6	Patient 7
Sex	male	male	female	female	male	male	male
Age (years)	60	64	41	26	56	41	66
Etiology of cerebral hypoxia leading to VS	myocardial infarction with ventricular fibrillation	pulmonary embolism	myocarditis, ventricular fibrillation	heroin intoxication	myocardial infarction, ventricular fibrillation	myocarditis, ventricular fibrillation	myocardial infarction, ventricular fibrillation
Insult—imaging interval	2 years	4 years	1 year	3 years	1 year	3 months	3 months
CRS	7–8	6–7	8	8–9	5–6	7–8	7–8
<i>Electrophysiological investigations</i>							
EEG	flat EEG, non-reactive	flat with intermittent theta rhythm, non-reactive	flat with intermittent frontal delta rhythm, non-reactive	flat, non-reactive	flat with bifrontal delta rhythm after stimuli	theta-delta rhythm, increasing amplitudes bifrontally after stimuli	flat, intermittent delta rhythm with increasing amplitudes after stimuli
SSEP	absent	normal on left, absent right	pathological latency and amplitude	absent right, pathological latency left		absent	absent
AEP	normal	pathological				pathological	normal

Methodik

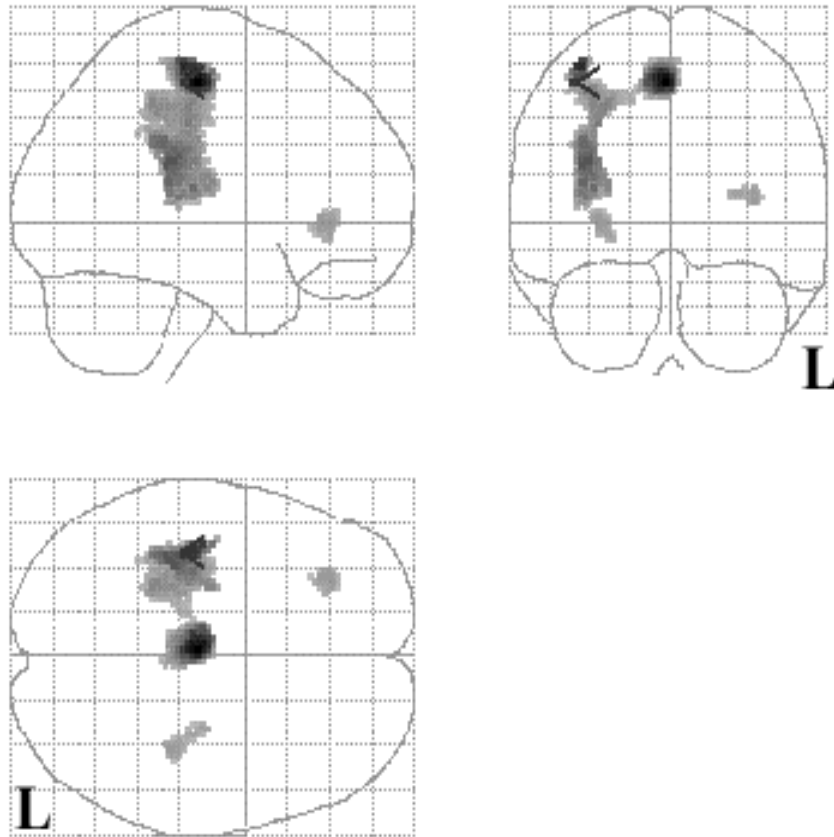
Bildgebung:

- ➔ Perfusionenbilder des Gehirns mit H_2^{15}O -PET (6 baseline-Studien,
6 Stimuli, je 800-1000MBq H_2^{15}O i.v. bolus, block-design,
Siemens CTI ECAT EXACT (10.8 cm FOV))
- ➔ Stimulus: schmerzhafte elektrische Rechteck-Puls-Wellen über
je drei Minuten im Bereich des linken Nervus medianus am
Unterarm
- ➔ Zusätzlich zerebrale FDG-PET unter Ruhebedingungen (220 +/-
10 MBq ^{18}F FDG)
- ➔ Multi-Sequenz MR-Bildgebung inklusive 3-D-Datensatz zur
Koregistrierung

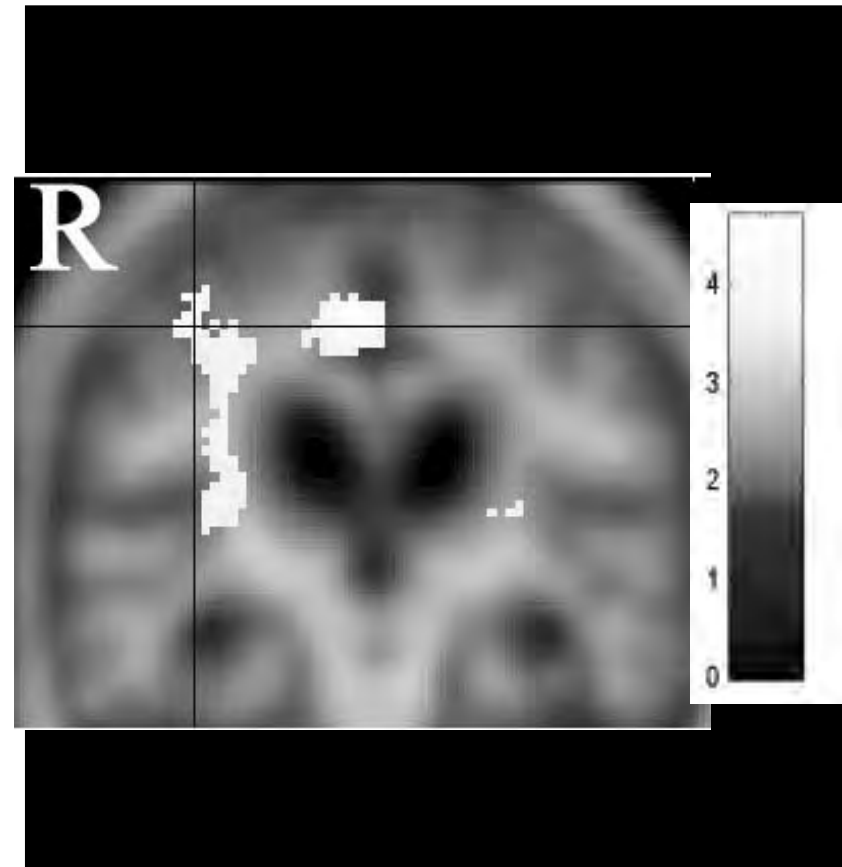
PVS: SPM Gruppenanalyse

I. Aktivierung im Gyrus postcentralis

SPM Z-Maps (hyperperfusion)



maximum intensity projection
auf SPM glass brain ($p < 0,001$)

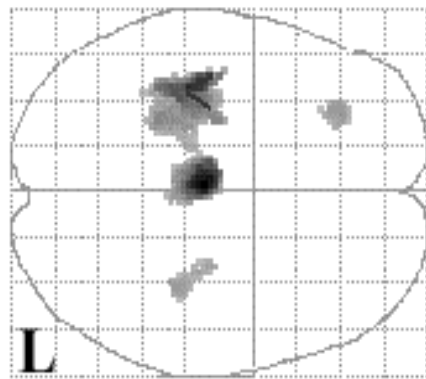
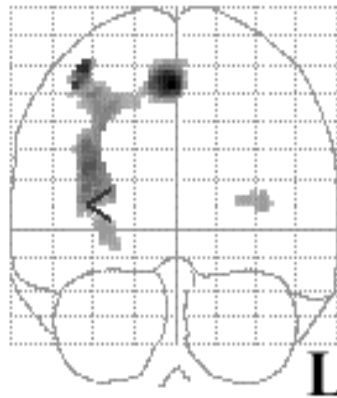
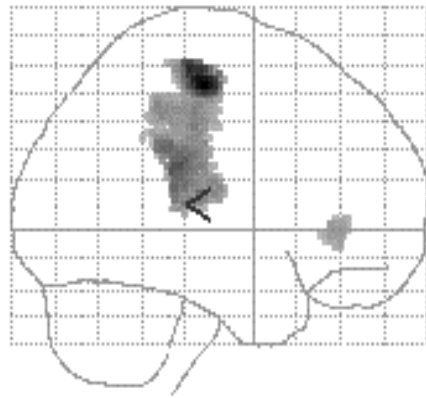


overlay auf Standard MRI-template
($p < 0,001$)

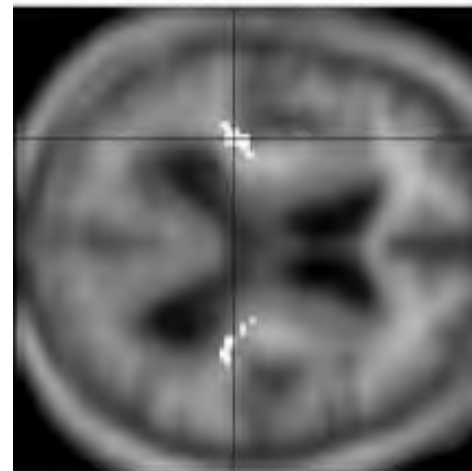
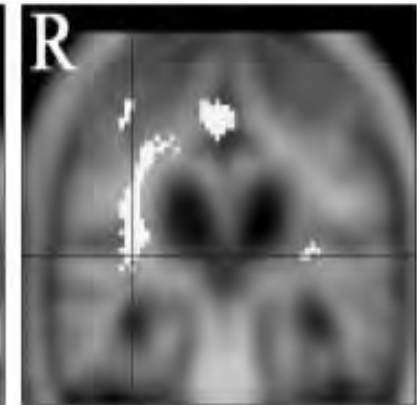
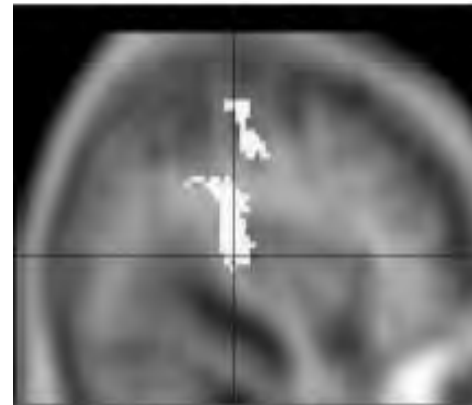
PVS: SPM Gruppenanalyse

II. Aktivierung in Insel kontralateral zum Stimulus

SPM Z-Maps (hyperperfusion)



maximum intensity projection
auf SPM glass brain ($p < 0,001$)

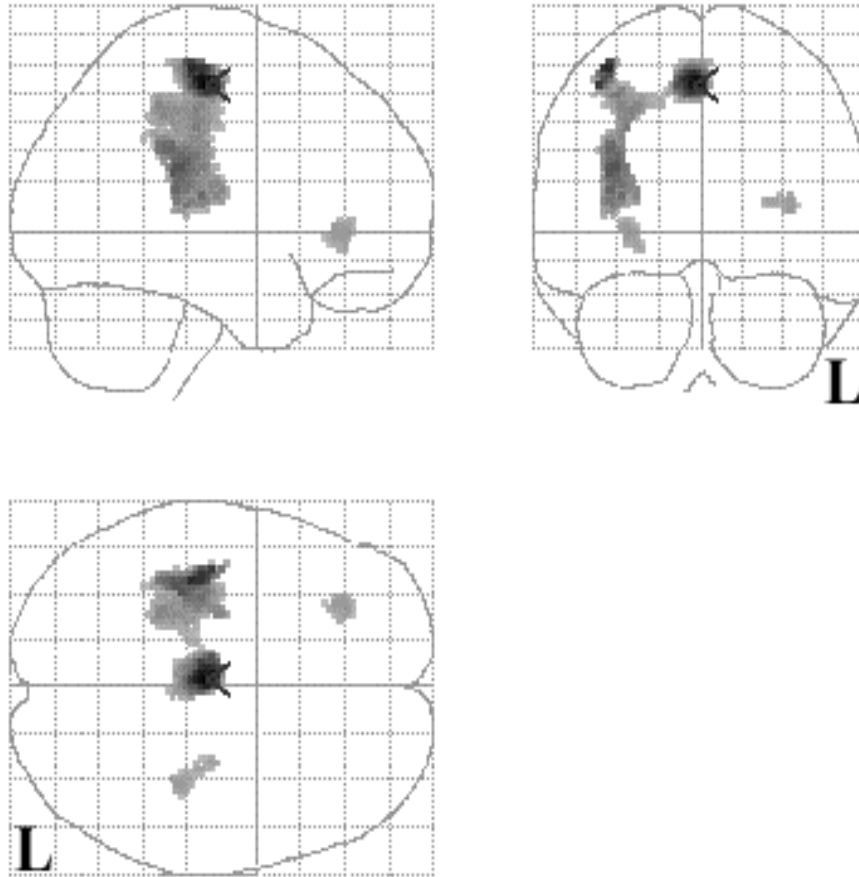


overlay auf Standard MRI-template
($p < 0,001$)

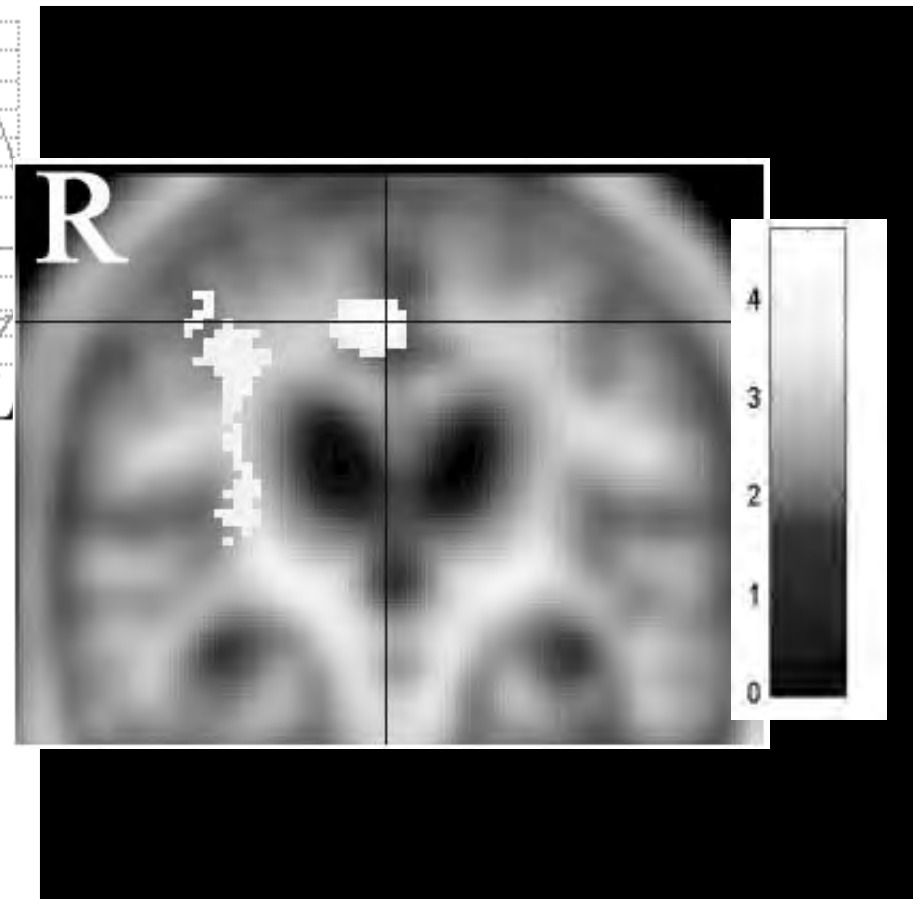
PVS: SPM Gruppenanalyse

III. Aktivierung im posterioren Cingulum

SPM Z-Maps (hyperperfusion)



maximum intensity projection
auf SPM glass brain ($p < 0,001$)

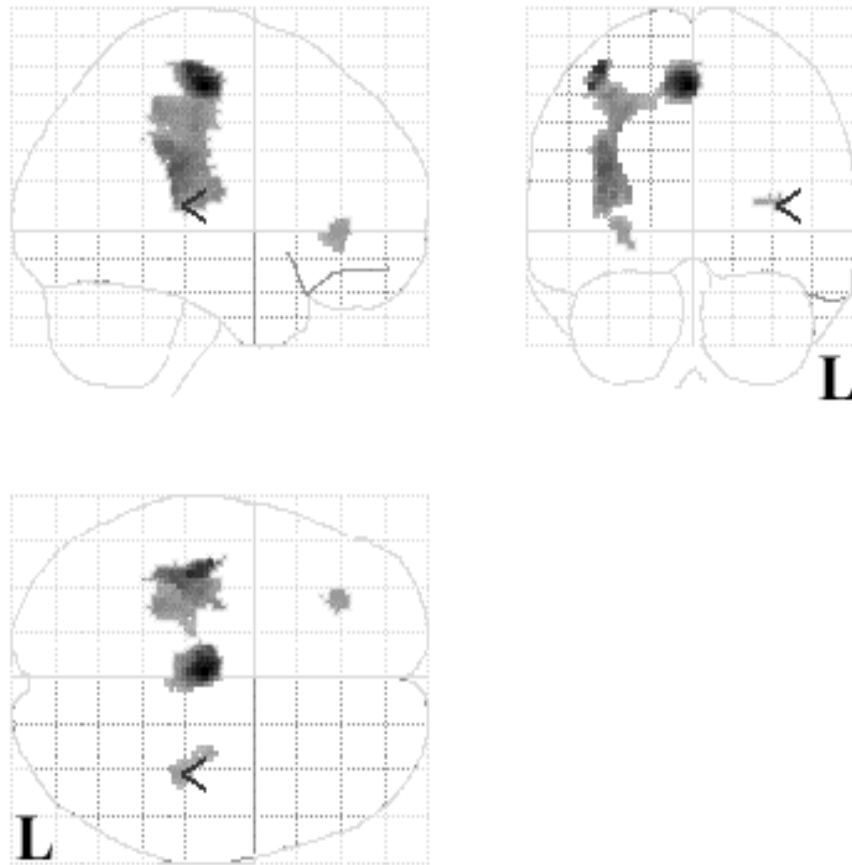


overlay auf Standard MRI-template
($p < 0,001$)

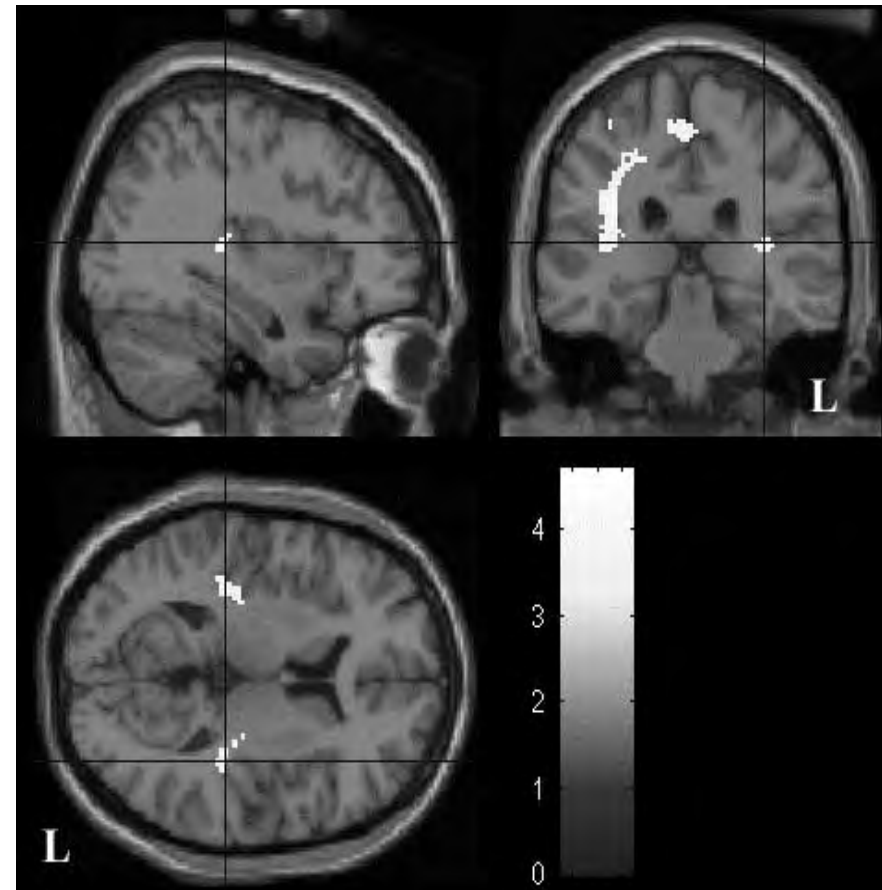
PVS: SPM Gruppenanalyse

IV. Aktivierung in Insel ipsilateral zum Stimulus

SPM Z-Maps (hyperperfusion)



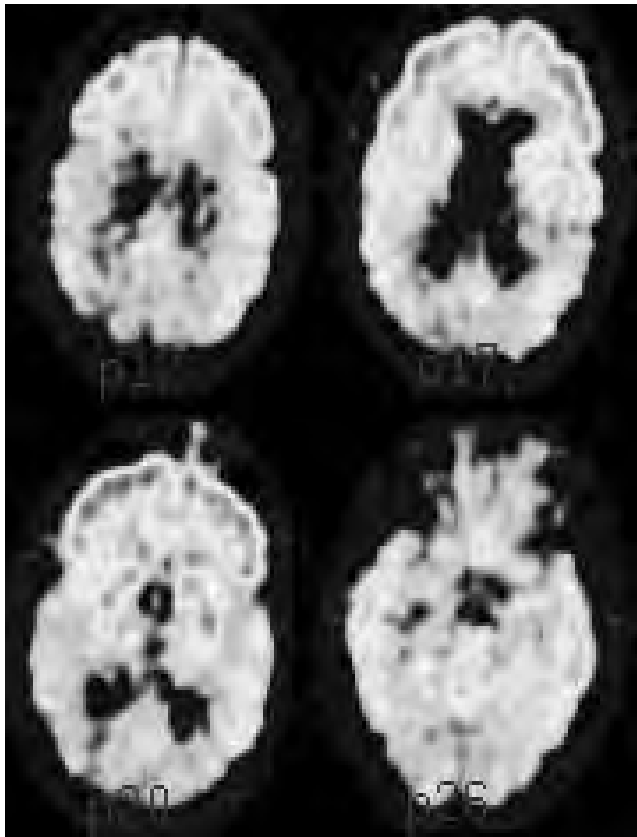
maximum intensity projection
auf SPM glass brain ($p < 0,001$)



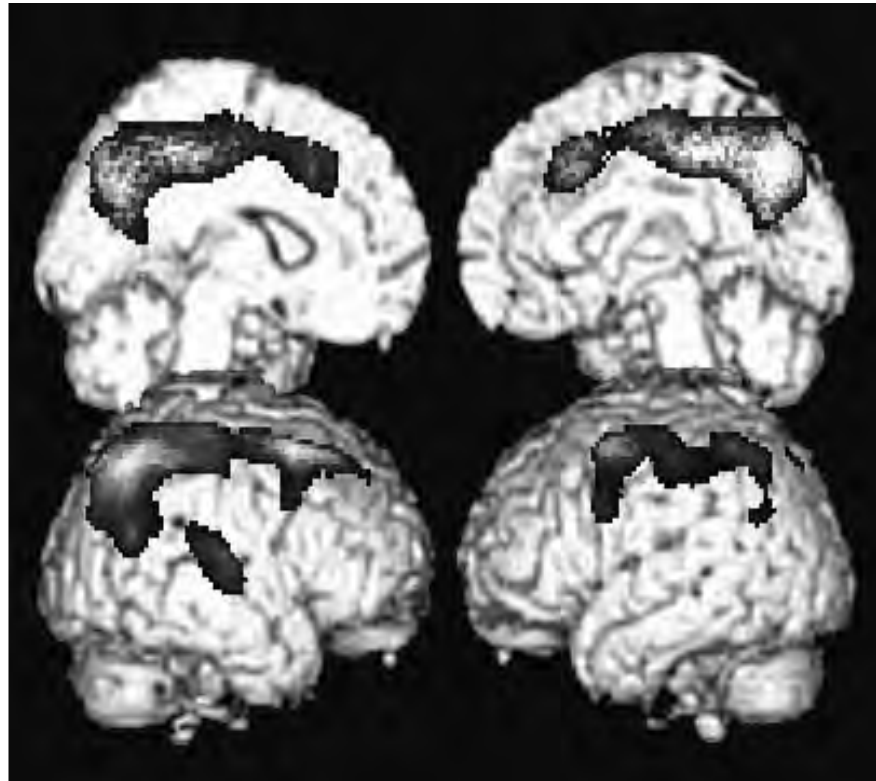
overlay auf Standard MRI-template
($p < 0,001$)

FDG-PET bei PVS: Einzelbeispiel und SPM Gruppenanalyse

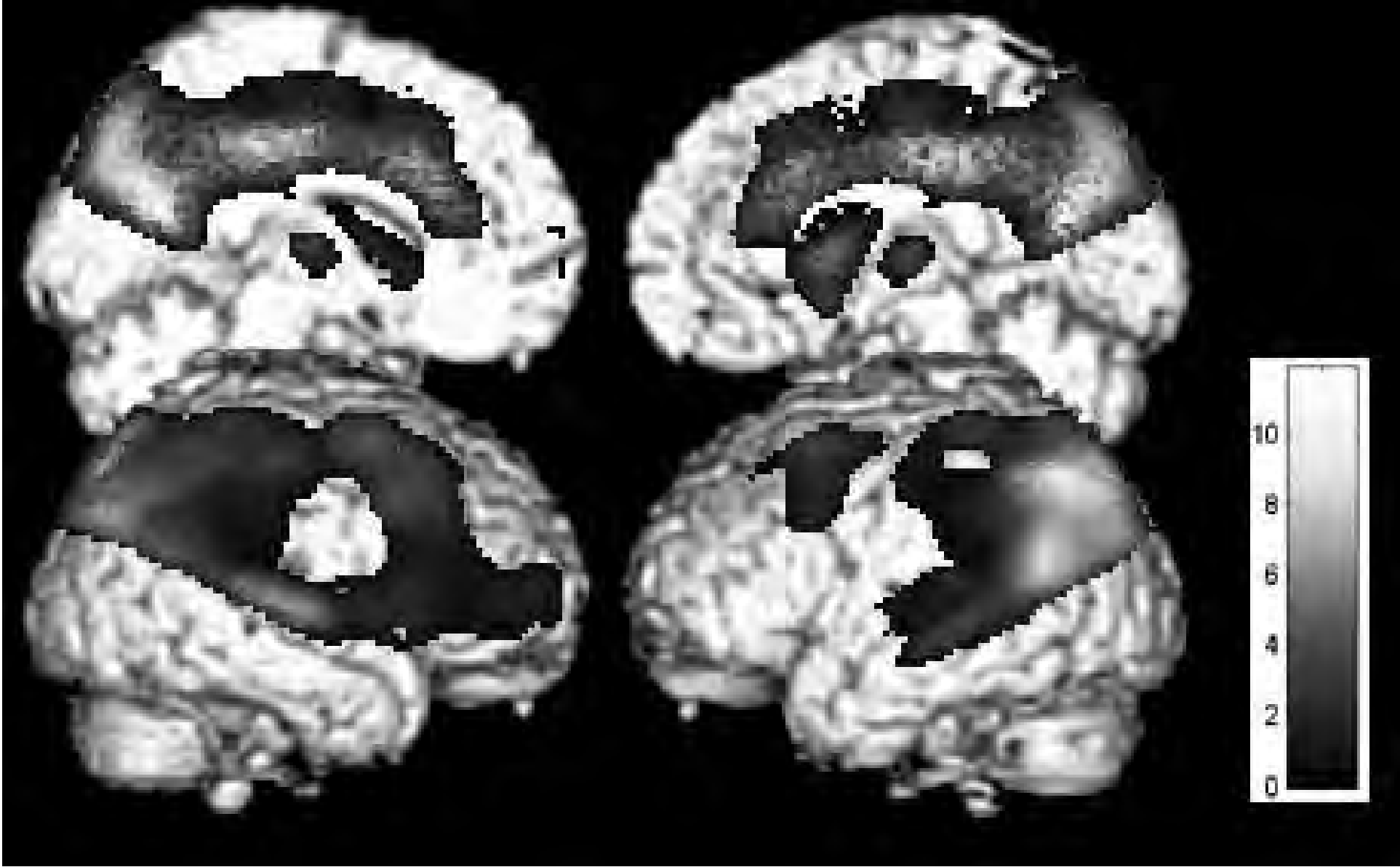
patient E.M., f, 41y



Patienten vs. Kontrollen:
regionaler Hypometabolismus
($p < 0,001$)



maximum intensity projection
auf SPM glass brain und MRI ($p < 0.001$)



Zusammenfassung

Areale mit schmerzinduzierter Aktivierung ($p < 0.001$):

- ➔ Kontralateral zum Stimulus
 - posteriore Insula
 - Gyrus postcentralis
 - posteriores Cingulum

- ➔ Ipsilateral zum Stimulus
 - posteriore Insula

Schmerz-Repräsentation im cerebralen Cortex

Schmerzverarbeitende Areale:

primärer sensomotorischer Cortex (S1)
sekundärer sensomotorischer Cortex (S2)
insulärer Cortex
vorderer cingulärer Cortex (ACC)

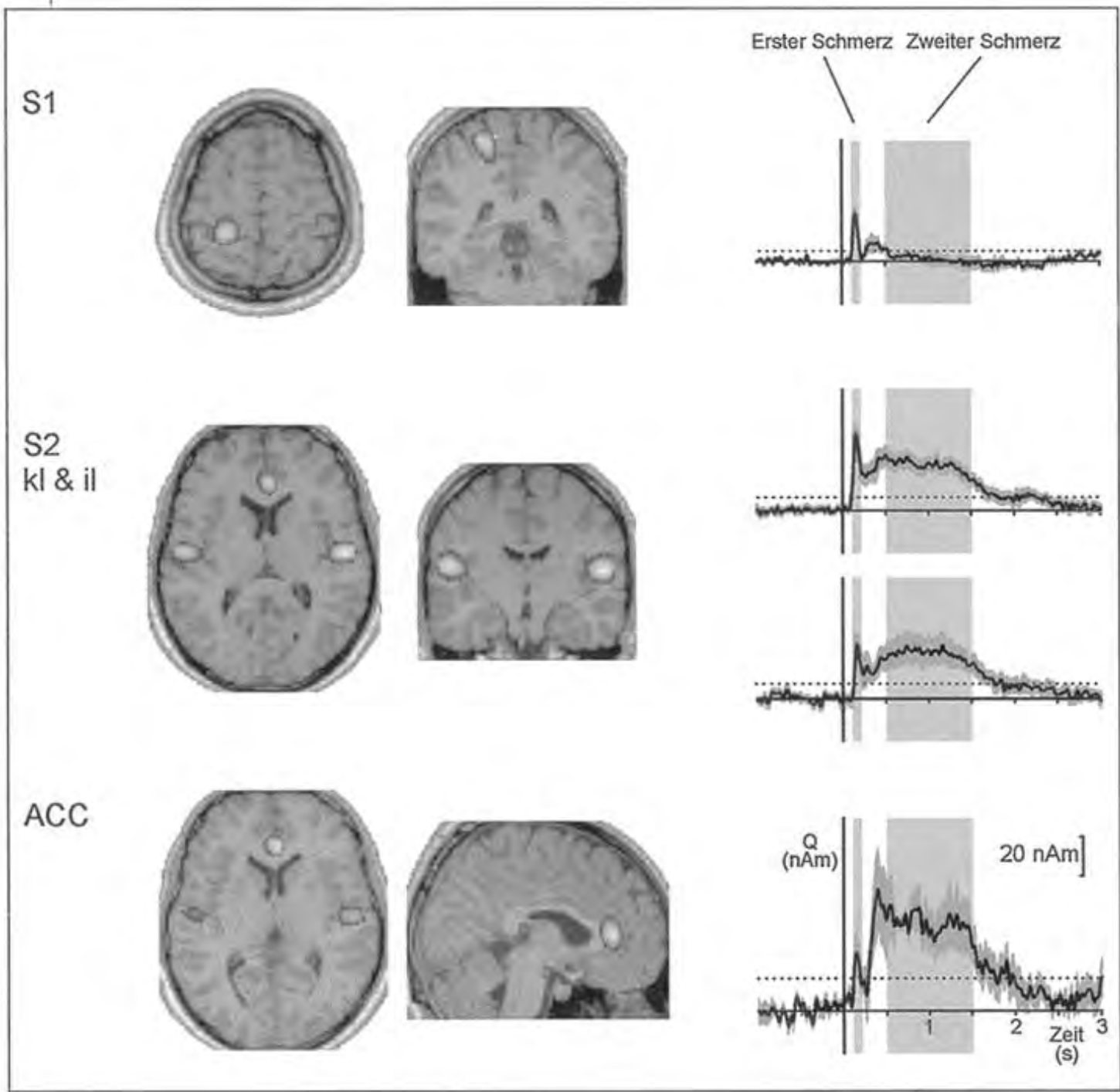
Parallele Organisation

Unterschiedliche Schmerzwahrnehmung

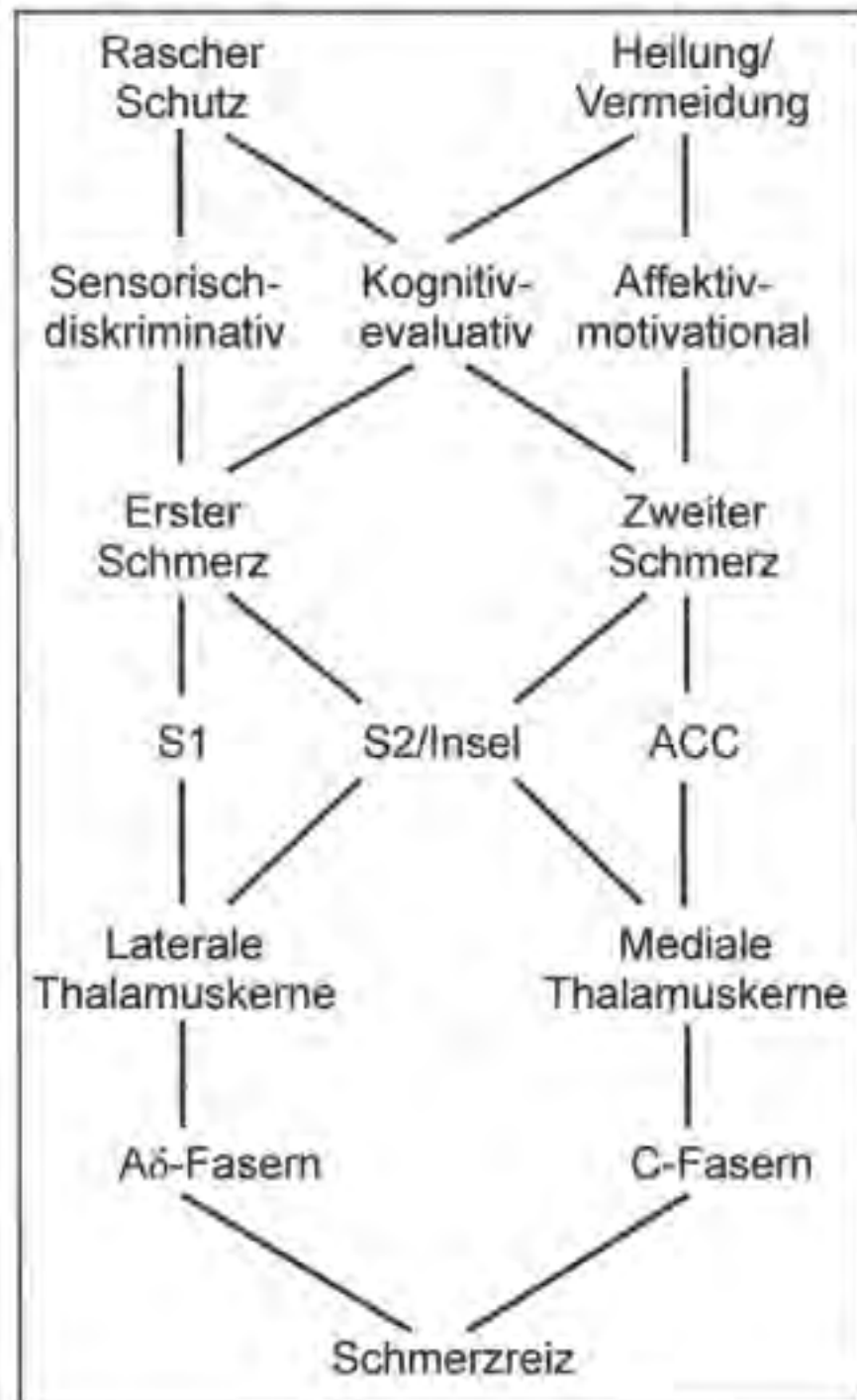
Corticales Netzwerk schmerzverarbeitender Areale

Qualitative Aspekte der Schmerzwahrnehmung:

- S1 - sensorisch-diskriminative Leistung (erster Schmerz)
- S2 - kognitive und evaluative Aspekte
- Insel - autonome Reaktionen auf Schmerzreize
 - affektive Aspekte schmerzbezogenen Lernens und Gedächtnisses
- ACC - Integration von Affekt, Kognition und motorischer Reaktion (zweiter Schmerz)



M.Ploner,
A.Schnitzler
(2003)



Schlußfolgerung (1)

- ➡ Zerebrale Regionen, welche bei Normalprobanden unter Schmerzstimulation aktiviert werden, sind auch bei apallischen Patienten durch Schmerzreiz aktivierbar
- ➡ Überraschenderweise konnte eine thalamische Aktivierung nicht festgestellt werden
- ➡ Der beidseitige Inselkortex spielt eine Schlüsselrolle bei der zentralen Schmerzverarbeitung bei apallischen Patienten

Schlußfolgerung (2)

Die Aktivierbarkeit schmerzverarbeitender corticaler Areale beweist nicht, daß apallische Patienten Schmerzen bewußt erleben und erleiden; sie kann es aber auch nicht ausschließen.

